4

Aus dem pathologisch-anatomischen Institut Zürich.

Über verschiedene Formen der Knochenresorption durch Metastasen maligner Tumoren.

Inaugural-Dissertation

zur

Erlangung der Doktorwürde

der

hohen medizinischen Fakultät

der

Universität Zürich

vorgelegt von

Willy v. Muralt, med. pract.,
aus Zürich.

Mit fünf Bildern.

Genehmigt auf Antrag des Herrn Prof. Dr. Paul Ernst.

ZÜRICH
Druck: Polygraphisches Institut A. G.
1901

Aus dem pathologisch-anatomischen Institut Zürich.

Über verschiedene Formen der Knochenresorption durch Metastasen maligner Tumoren.

Inaugural-Dissertation

zur

Erlangung der Doktorwürde

der

hohen medizinischen Fakultät

der

Universität Zürich

vorgelegt von

Willy v. Muralt, med. pract.,

aus Zürich.

Mit fünf Bildern.

Genehmigt auf Antrag des Herrn Prof. Dr. Paul Ernst.

ZÜRICH

Druck: Polygraphisches Institut A. G.

1901

Meinem Vater.

Über verschiedene Formen

der

Knochenresorption durch Metastasen

maligner Tumoren.

Schon im Jahre 1873 war es, als *Kölliker* seine Arbeit über «*die normale Resorption des Knochengewebes*» veröffentlichte, die seither so häufig citiert und beinahe eben so häufig bestritten wurde, ohne dass bis heute die Akten über diese Frage abgeschlossen wären. Durch sie hat er das von ihm geschaffene Wort «*Osteoklasten*» in die Litteratur eingeführt, als Bezeichnung für jene Riesenzellen, die er bei normalem sowohl als auch bei pathologischem Knochenabbau in die Howship'schen Lakunen eingebettet fand und denen er, wie es der Name ja deutlich ausdrückt, knochenbrechende Funktionen zuschrieb. Dieser Hypothese nun verdanken eine ganze Reihe von Arbeiten ihr Entstehen; nicht ein einzelner, sondern eine ganze Reihe neuer Gesichtspunkte wurden durch sie eröffnet und fanden ihre Verfechter und Gegner. Die erste Frage: *wo treten Riesenzellen auf?* hatte *Kölliker* bereits dahin beantwortet, dass sie «überall da entstehen, wo ein gewisser Druck auf den Knochen eine Zeit lang einwirkt». Dieser Ansicht schliesst sich *Wegner* an, ebenso *v. Rustizky*, während dann *Pommer* diesen «gewissen Druck» enger gefasst haben will und von «erhöhtem Zellenleben» und «Entfaltung neuer physikalischer Eigenschaften» spricht, deren Entstehung er in einer Steigerung des örtlichen Blutdruckes begründet sieht. Wenn über diesen Punkt die Meinungen noch wenig auseinandergehen, so herrschten und herrschen noch jetzt über die Frage: *woraus entstehen diese Riesenzellen?* ganz geteilte Ansichten. *Kölliker* selbst äussert sich nicht direkt über diesen Punkt.

Bredichin und *Rindfleisch* glauben, dass Riesenzellen aus Knochenzellen entstehen; ähnlich ist die Auffassung *Löwes*, der ihren Ursprung abgebröckelten Knochenpartikelchen zuschreibt, die zuerst durch Entkalkung verflüssigt werden und dann aus den Kernen der Knochenzellen oder aus eingewanderten weissen Blutkörperchen ihre neuen, multipeln Kerne erhalten. Im Gegensatz dazu lässt *Ziegler* bei Beschreibung eines Falles die Riesenzellen «in diesem Präparate *sicher nicht* vom Knochen abstammen». Eine definitive Antwort auf diese Frage erklärt er für unmöglich und hält die Osteoklasten für genetisch verschieden. Positiver und wieder sehr abweichend ist die Meinung *Wegners*, der «immer zwischen Myeloplaxen und den ganz oberflächlich gelegenen Blutgefässen der (Knochen)-Haut (sowohl Capillaren als auch kleinen Venen und Arterien) eine innige Beziehung gemerkt hat» und zwar so, dass «die Myeloplaxen» aus Proliferation der Gefässwand» hervorgegangen sind, während er die Knochenkörperchen unverändert findet. Nach ihm sind die Myeloplaxen geradezu Sprossen der Gefässwandungen und es können sich aus ihnen wieder neue Gefässe entwickeln.

Man fragte sich ferner: in welchem Verhältnisse stehen die *Osteoklasten zu den Howship'schen Lakunen? Kölliker*, der seine Osteoklasten die Howshipschen Lakunen gewissermassen ausnagen lässt, betrachtet natürlich das Verhältnis als ein äusserst inniges, das eine der beiden Glieder darf logischerweise bei ihm so wenig fehlen, wie die Ursache zur Folge oder umgekekrt. Auch *v. Rustizky* sieht in jedem Grübchen das Negativ der entsprechenden Riesenzelle, der es in Form und Grösse genau entspricht. *Ziegler* dagegen ist auch in diesem Punkte äusserst skeptisch, da er «oft die schönsten Howshipschen Gruben ohne Riesenzellen fand» und lässt daher verschiedene Möglichkeiten zu. Dass andere, die,

wie ich gleich anführen werde, den Myeloplaxen überhaupt osteoklastische Eigenschaften absprechen, auch kein Verhältnis zwischen Howshipschen Gruben und jenen vielkernigen Zellen anerkennen, ist selbstverständich.

Die wichtigste und meistumstrittene Frage aber, die durch die Osteoklastenhypothese aufgeworfen wurde, ist die, *ob die bewussten Riesenzellen wirklich knochenresorbierende Eigenschaften haben* und *wie sich diese Fähigkeit erklären lässt.* Dadurch, dass er die Myeloplaxen Osteoklasten nennt, nimmt *Kölliker* in dieser Frage deutlich Stellung, wie er denn auch erklärt, dass zwischen «lakunärer Schmelzung und Existenz von Osteoklasten ein *inniger Zusammenhang* besteht. Den zweiten Teil der Frage beantwortet er dahin, dass die Wirkung eine rein chemische sein müsse. In späteren Arbeiten und bei der Erwiderung von Einwänden stellt er diese Hypothese nicht als absolut sicher hin, «doch es fehlen ihm Beweise dagegen». Auch *Billroth* vertritt diese Ansicht, nach ihm ist es speziell die Milchsäure, die als chemisch resorbierendes Agens aufzufassen ist. Mit dieser Beantwortung der Frage ist auch *M. B. Schmied* einverstanden, jedoch nur in Bezug auf deren ersten Teil, die Art der Wirkung ist nach im eine «Druckwirkung im kleinsten auf die tela ossea». Dieser zweite Punkt wird von *Pommer* weniger in Erwägung gezogen, über den ersten aber äussert er sich: « Diese Zellen (Osteoklasten) sind wohl charakterisiert, sie sind durch die Übereinstimmung, welche zwischen ihrer Berührungsfläche und der Berührungsfläche der von ihnen eingenommenen Resorptionsgrübchen besteht, deutlich als diejenigen Gebilde gekennzeichnet, welche die Lakunen zur Entstehung bringen und die Form derselben bestimmen». Im schroffsten Widerspruch zur Ansicht dieser Autoren steht *Strelzoff*, der rundweg erklärt: « Die Riesenzellen haben nicht die ihnen von Kölliker zugesprochene osteoklastische Funktion ».

Vorsichtiger drückt sich *Ribbert* aus, indem er sagt: « Man ist bisher immer gewöhnt, den Resorptionsvorgang am Knochen auf die ihrem Wesen nach durchaus unklare Wirkung von Riesenzellen zurückzuführen. Dass dieselben bei der Knochenauflösung eine Rolle spielen, will ich keineswegs in Abrede stellen, nur leugne ich, dass dieselben so wirken, dass gleichzeitig Knochengrundsubstanz und Kalksalze resorbiert werden ». Auch *Ziegler* nimmt eine mehr vermittelnde Stellung ein, indem er es als ungewiss hinstellt, ob sie spezielle Resorptionsfunktion ausüben. Er hält die Osteoklasten für « Bildungszellen, für unverbrauchtes Material, für Bausteine desjenigen Gewebes, das an Stelle des Knochens treten soll ». In seinem Lehrbuche der allgemeinen und speziellen pathologischen Anatomie hat er diesen reservierten Standpunkt beibehalten, indem er sagt: « *Es ist anzunehmen*, dass die Osteoklasten eine Auflösung der ihnen zunächst liegenden Knochensubstanz bewerkstelligen ».

Diese kurze Zusammenstellung der verschiedenen Auffassungen habe ich gegeben, um darzuthun, wie verschieden und wenig bestimmt die Ansichten über diese Frage bis zur Stunde noch sind und um es nicht als ungerechtfertigt erscheinen zu lassen, wenn ich die Reihe der Arbeiten um eine weitere vermehre, ohne damit zu einem positiven und abschliessenden Resultate zu gelangen. In einer Frage, in der sich eine Autorität wie Ziegler, das endgültige Urteil noch vorbehält, scheint es mir erlaubt, zu arbeiten und nach Möglichkeit das Seine beizutragen, auch ohne die Ambition, die Wissenschaft damit um eine fundamentale Wahrheit zu bereichern.

Diese bis jetzt erwähnten Fragen hatten alle normale Verhältnisse zum Gegenstand und berücksichtigen die pathologischen nur insofern, als sie zur Aufklärung und Verdeutlichung des Physiologischen beitragen. Nun sagt aber *Apolant* aus,

dass « zwischen physiologischen und pathologischen Vorgängen mehr Grad- als Wesensverschiedenheiten » bestehen und demnach gehen diese beiden oft haarscharf getrennten Gebiete hier unmerklich in einander über. Es sind denn auch eine Reihe von Forschern an diese Frage von einer andern Seite herangetreten und haben es sich zur Aufgabe gestellt, zu ermitteln, in welcher Weise maligne Tumoren und deren Metastasen sich dem Knochen gegenüber verhalten, ohne dabei das eigentliche Wesen jener vielumstrittenen Osteoklasten ergründen zu wollen. So gelangt z. B. *v. Rustizky* nach der Untersuchung einer Reihe von Fällen zu einer Einteilung in zwei grosse Klassen:

I. Vorhandensein von Riesenzellen,
II. Fehlen der Riesenzellen.

I zerfällt dann wieder in drei Unterabteilungen:

a) nur eine Schicht Riesenzellen,
b) auch in den darüber gelagerten Weichteilen,
c) zudem noch im Innern der Knochen.

II enthält nach ihm bloss die Resorptionen durch Pacchionische Granulationen und Knochendefekte des Brustbeins bei Herzvergrösserung, so dass alle malignen Tumoren unter I fallen. Auch *Apolant* findet bei den Fällen von exquisit malignen Tumoren bei der Resorption überall:

1. Howship'sche Lakunen,
2. Volkmann'sche Kanäle,
3. Gitterbildungen (nach Recklinghausen).

Etwas abweichend ist die Arbeit von *F. Busch*, der zwei Formen von Resorption des Knochengewebes einander gegenüberstellt: *a)* mit Bildung Howship'scher Lakunen und *b)* mit

Bildung glatter Resorptionsflächen und demnach unterscheidet zwischen

a) lakunärer
b) glatter } Resorption.

Bei *b)* findet er die Osteoblastenschicht immer gewuchert und führt die Resorption auf diese Zellen zurück. Auch *Ziegler* beobachtet verschiedene Arten der Knochenresorption und konstatiert, dass sich der Knochen dabei meist passiv verhält, teilt jedoch nicht in verschiedene Klassen ein, die sich ihrem Wesen nach unterscheiden und einander gegenüberstellen liessen. Auf die Anregung von Herrn *Prof. Ernst* hin habe ich es mir nun zur Aufgabe gestellt, an Hand einer Reihe verschiedener Präparate zu untersuchen:

1. *Ob in der Resorptionsweise der malignen Tumoren dem Knochen gegenüber irgendwelche Unterschiede bestehen,*

2. *welcher Art dieselben sind* (und solche durch eingehende deskriptive Behandlung sowohl, als durch möglichst getreue Zeichnungen klarzulegen),

3) *ob sich dabei irgendwelche Regelmässigkeit beobachten lässt* (dergestalt z. B., dass das Carcinom sich wesentlich anders verhielte, als das Sarkom, etc.).

In liebenswürdigster Weise hat mir Herr *Prof. Ernst* zu diesem Zwecke zwei Serien von Präparaten aus seiner Sammlung vom Heidelberger Pathologischen Institut her überlassen:

I. Fall: Nikolaus Wolf. Primärer Plattenepithelkrebs des Bronchus mit Metastase der Dura und Durchbruch des Schädeldaches

II. Fall: Ludwig Laudenclos. Sarkomatose. Primärer Tumor der Schilddrüse, Rundzellen, mässig gefässreich, wenig Bindegewebszüge. Colloïd ganz verschwunden. Metastase am Schädeldach.

Wenn es auch zu bedauern ist, dass der makroskopische Befund und eine Durchsicht des Sektionsprotokolls den Bericht nicht vervollständigen können, so erhielt ich doch sämtliche mikroskopischen Präparate der primären Tumoren und der übrigen Metastasen zu beiden Fällen, so dass das Bild trotzdem ein sehr vollständiges wurde. Weitere Angaben über Fall I fand ich auch in der im Litteraturverzeichnis aufgeführten Arbeit von *Ernst* über eben diesen Plattenepithelkrebs, aus der ich zur bessern Übersicht die folgenden Stellen anführe:

« An der Innenfläche des ziemlich dicken Schädels, rechts von der Pfeilnaht ist eine Markstück grosse usurierte Stelle von frischen Blutungen und weichen Osteophyten rings umstellt, in die ein prominenter, gefässreicher, dunkelroter Tumor der Dura mater genau hineinpasst ». « Im primären Tumor kommt es schon zur Bildung von Riesenzellen ». « Der Tumor ist als papilläres Epitheliom aufzufassen und in der Mitte finden sich teleangiektatische Stellen ». « Die metastatischen Knoten haben vorwiegend hämorrhagischen Charakter ». « Unverkennbar besteht in ihnen (den Metastasen) ein gewisser Zusammenhang nicht nur, sondern sogar eine Abhängigkeit zwischen Geschwulstzellen und Gefässen ».

Drei weitere Fälle erhielt ich frisch, oder in Formalin gelegt, aus dem Material des hiesigen pathologischen Institutes, zwei davon waren Patienten der medizinischen, der dritte der chirurgischen Abteilung des Kantonspitals. Da in diesem Falle die massgebenden Fragen so streng histologisch-mikroskopischen Charakters sind und mit dem allgemeinen Krankheitsverlaufe wenig zu schaffen haben, kann ich davon absehen, auf die Krankengeschichten zurückzugreifen und enthalte mich jeglicher Citation aus diesen. Ich beschränke mich darauf, aus den Sektionsprotokollen das Wesentlichste anzuführen.

III. Fall. Domenik Hierholzer, 52 Jahre. Carcinoma oesophagi. «An der Innenfläche des Schädels findet sich an der Grenze der Occipitalschuppe und des linken Parietale eine flächenförmige, ca. Fünffrankenstück grosse, weiche, knollige Tumormasse, welche sich seitlich mit einigen Ausläufern längs dem hintern Ast der Meningea media fortsetzt und median bis zur Pfeilnaht reicht. Im Gebiete des Tumors ist an einer ca. Zwanzigcentimesstück grossen Stelle der Knochen des Parietale derartig zerstört, dass die Tumormasse an der Aussenseite in dem Winkel zwischen Sagittal- und Occipitalnaht zum Vorschein kommt und hier der Knochen vollständig gelockert ist. An der entsprechenden Stelle der Dura finden sich mit derselben verwachsene Tumormassen.» Eine spätere, nähere Inspektion zeigt, dass der Tumor auf der Innenfläche 1—2 *cm* weit auf die Squama übergreift, auf der Aussenfläche hingegen sich scheinbar an die Nähte hält, ohne sie zu überschreiten. In der medianen Hälfte des durchgebrochenen Tumors sitzt eine bewegliche Knocheninsel, deren Verbindungen mit dem Scheitelbein durch die Geschwulst gänzlich zerstört sind. Die Tumormasse fühlt sich im Centrum markig an, an der Peripherie jedoch derber und resistenter, was wohl von übriggebliebenen Knochenbälkchen herrührt.

IV. Fall. Ulrich Meier, 32 Jahre. Sarkomatose. Primäres Sarkom der mediastinalen Drüsen. «Auf der Innenfläche des os parietale sitzt am obern Ende des Verlaufs der Arteria meningea media und 4 *cm* rückwärts davon je ein Fünfcentimesstück grosser milchiger, kaum prominenter Fleck, der sich als derber, häutiger Belag erweist und dem Knochen fest anhaftet. Der Knochen darunter ist rauh, doch greift der Prozess nicht in die Tiefe.»

Diagnose: Multiple Tumoren des Mediastinums.

Metastasen: Milz, Leber, sämtliche Lymphdrüsen. *Kopfschwarte. Dura mater cerebralis et spinalis*, des linken Oberarmes (subkutan), beiden Femora und der beiden Claviculae.

V. Fall. Josef Thoma, 73 Jahre. *Primäres bronchogenes Cylinderzellencarcinom.* «Auf der rechten Seite des Schädels ragt an der Grenze zwischen der Kranznaht und der Linea temporalis ein etwa Frankenstück grosser, pilzförmiger Tumor hervor von weicher Beschaffenheit. Beim Abnehmen des Schädeldaches sieht man, dass dieser in Beziehung steht zu einer flachen Tumormasse an der Innenseite des Schädels, welche in der Ausdehnung von etwa Fünffrankenstück-Grösse den Schädelknochen von innen arrodiert und ihn in der Mitte vollständig durchwachsen hat. Der Tumor nimmt mit seiner hintern Partie den Eindruck des vordern Astes der arteria meningea media mit ein. Auf der entsprechenden Seite der Dura aussen entdeckt man einen Tumor von gleicher Beschaffenheit, welcher sich mit dem am Schädel vollständig deckt in Bezug auf die Ausdehnung. An der Innenfläche der Dura findet sich nun, der Mitte der äussern Geschwulstmasse entsprechend ein kleiner, etwas über bohnengrosser Knoten, der übrige Teil der Dura ist glänzend, glatt, spiegelnd.

Anatomische Diagnose: Maligner Tumor, wahrscheinlich Carcinom des Mediastinums und den ganzen Hilus der rechten Lunge einnehmende Tumorknoten in der Thyreoidea, in der rechten Halsdrüse, den retroperitonealen und retrogastrikalen Drüsen, Tumormetastasen am sechsten Wirbelkörper, Metastasen in der Dura mit Durchbruch des Schädeldaches, Metastasen in Leber und linker Lunge».

Zur Untersuchung kam ferner noch Material eines Falles, der von Dr. Grünfeld bereits unter andern Gesichtspunkten

am hiesigen pathologischen Institut bearbeitet worden war und von dem ich mir eine erwünschte Ergänzung versprach. Vorhanden waren nur noch einzelne, zum Teil entkalkte Stücke, die nach dem Protokoll der mittleren Schädelgrube entstammen. Zur Schilderung des makroskopischen Befundes nehme ich die Grünfeldsche Arbeit zu Hülfe.

VI. Fall. Luise Bürgi. † 12. XII. 1900. «Der Tumor hat hauptsächlich die mittlere Schädelgrube ergriffen, in der vordern zeigen sich nur die letzten Ausläufer, vor dem Limbus sphenoidalis liegend, die hintere Grube ist vollständig frei von Tumoren. In der mittleren Schädelgrube sind wieder vorwiegend die neben der sella turcica befindlichen Gebilde, sowie die Gegend der processus clinoidei posteriores befallen. Die Optici und Carotiden bleiben von den Tumoren verschont. Nach unten setzen sich die Geschwülste in die Keilbeinhöhle fort, ohne jedoch die Wandung der die Höhle begrenzenden Knochen zu zerstören, die Tumormasse windet sich vielmehr gleichsam durch die Spalten und Lücken durch, hie und da eine ganz oberflächliche Usur der von ihr passierten Knochen bewirkend. Der Knochen ist dort durchsetzt von feinen, kleinen Löchern, die ihm das Aussehen des angenagten verleihen. Dabei ist der Zusammenhang der Tumormassen mit dem Knochen jedoch kein so fester wie mit der Dura mater. Das Siebbein ist völlig frei. Nach vorne finden sich die Tumoren entlang der crista orbitalis, zunächst links eine ovale, $1\,1/2\,cm$ lange, $1\,cm$ breite und $4\,cm$ hohe Anhäufung, die am gehärteten Präparate höckerige Beschaffenheit angenommen hat. Rechts findet sich ein ähnlicher, aber kleinerer Tumor etwas weiter entfernt von der Mittellinie.»

Ausser diesen sechs Fällen untersuchte ich noch eine Reihe fertiger Präparate von Sarkommetastasen des Schädels

und anderm, welches ich der Freundlichkeit von Herrn *Prof. Oskar Wyss* zu verdanken habe und die aus seiner Privatsammlung entnommen sind. Auch sie gaben mir über Verschiedenes Aufschluss, für diese Arbeit aber liessen sie sich doch bloss indirekt verwenden.

Zur Herstellung mikroskopischer Präparate von Fall III, IV und V wurden aus den erkrankten Schädelstellen die geeignet erscheinenden Knochenstücke herausgesägt und entkalkt. Zu diesem Zwecke kam eine Mischung von 10 Teilen Salpetersäure, 10 Teilen Formalin und 80 Teilen aqua destillata zur Verwendung, in der die Stücke, je nach ihrer Konsistenz, 10—20 Tage blieben. Von den so vorbereiteten und gründlich entwässerten Stücken erhielt ich vermittelst Gefriermikrotoms unter Anwendung flüssiger Kohlensäure ganz befriedigende Schnitte, die sich sogar teilweise zu Zeichnungen verwenden liessen. Um aber eine genaue Selbstkontrole zu ermöglichen und allfälligen Einwänden zuvorzukommen, wurden von sämtlichen Fällen verschiedene Stücke in Celloïdin eingebettet und dann im Schlittenmikrotom geschnitten. Im wesentlichen waren die Ergebnisse der Untersuchung dieselben; wo sie sich anders verhielten, wird es im folgenden ausdrücklich gesagt werden.

Mikroskopische Befunde.

1. Fall: (Siehe Bild 1). Vor allem erkennt man den kompakten, fein-lamellär geschichteten, unveränderten Schädelknochen, in den sich die Metastasenmasse buchtförmig eingefressen hat. Diese letztere zeigt, wie schon weiter vorn betont wurde, kein für ihren carcinomatösen Charakter typisches

Bild, sondern sie besteht aus wirren, strukturlosen, bald dichtern, bald lichtern Haufen von einkernigen Rundzellen, die aber von der Kreis- bis zur Spindelform alle denkbaren Zwischenstufen aufweisen.

Die Knochenränder gegen den eindringenden Tumor hin sind landkartenförmig ausgezackt und zernagt, stellenweise dringen die Tumorzellen auch weit in den Haversschen Kanälen vor und dilatieren diese. Nur an wenigen Stellen grenzt die Tumormasse direkt an den Knochen und füllt dessen kleinste Vertiefungen und Löcher aus, an den meisten Stellen geht dem um sich fressenden Tumor eine *Kette* von *grossen, vielzelligen, polymorphen Zellen* voraus, die sich dem Knochen unmittelbar anschmiegen, oder dessen kleine Buchten, die *Howshipschen Lakunen* ausfüllen. Bild 1 zeigt eine ganze Reihe solcher Gruben, in denen *Osteoklasten* sitzen, deren Kernzahl zwischen 2 und 20 schwankt. Oft ist die Riesenzelle in ihren Konturen das direkte Positiv der Howshipschen Lakune, oft ragt sie bloss mit einer Hälfte oder einem noch kleineren Segmente in dieselbe hinein, oft endlich hält sie sich ganz ausserhalb des Höhleneinganges, aber selbst in dieser entfernten Stellung scheint sie die Form der Bucht zu beeinflussen, so dass sogar hier meist die Konkavität der Höhle als Abdruck der Konvexität der Zelle erscheint. Was übrigens die Grösse dieser Lakunen anbetrifft, so wird der Satz Köllikers, dass diese in der Mitte der Resorptionsfläche am beträchtlichsten ist, und nach dem Rande hin abnehme, durch dies Präparat nicht bestätigt, indem hier grosse und kleinste Grübchen regellos wechseln. Bemerkenswert ist überdies, im Gegensatz zu später zu besprechenden Präparaten, dass der Knochen hier überall scharf konturiert ist. Stellenweise zeigt er dunkle, zackige, scharf mit dem übrigen Knochen in der Färbung kontrastierende Säume, auf die Ribbert zur Stützung seiner

Entkalkungstheorie besonderes Gewicht legt, und zwar kommen sie sowohl in der Nachbarschaft von Riesenzellen vor, als auch ferne von diesen. Die Rundzellen des Tumors nehmen gegen den Knochensaum hin an einigen Stellen ovale, flache und sogar spindelige Form an. Es ist dies aber rein mechanischen Einflüssen zuzuschreiben, wie Druck gegen den Knochen und Verschiebungen infolge besonderer Schichtung des Tumors, ganz dieselben Zellformen finden sich deshalb auch inmitten der Geschwulstmasse und haben also mit der Knochenresorption im speziellen nichts zu schaffen. Eine aktive Teilnahme der Knochenzellen, die in vielen Fällen beobachtet, und von einigen Forschern besonders betont wird, ist hier ausgeschlossen, da weder die lamelläre Struktur, noch die Knochenzellen an der Peripherie, verglichen mit dem Centrum, irgendwelche Veränderungen aufweisen. In der Tumormasse sowohl, als auch in den dilatierten Haversschen Kanälen und grösseren Knochenbuchten fällt ferner der grosse *Gefässreichtum* auf. Sowohl quer als längs getroffene Kapillaren, kleine Venen und Arterien unterbrechen das Gewirr der Rundzellen als runde, ovale oder schlauchförmige Gebilde, die meist prall mit Blutkörperchen gefüllt sind.

Es erfährt hiedurch die *Pommer*sche Theorie, die «eine Steigerung des örtlichen Blutdruckes» als Entstehungsursache der Riesenzellen angiebt, ihre Bestätigung. Ich liess es mir auch angelegen sein, Belege für *Wegners* Ansicht, die ein direktes Entstehen der Osteoklasten aus der Gefässwand annimmt, aufzufinden, jedoch umsonst. Nirgends war ein derart inniger Zusammenhang zwischen Capillaren oder kleinen Gefässen mit Myeloplaxen zu ermitteln, noch viel weniger aber sah ich irgendwo auch nur eine Andeutung davon, dass aus Osteoklasten neue Capillaren sich gebildet hätten, was der eben genannte Autor gleichfalls annimmt.

2. Fall: (Siehe Bild 2). Ein wesentlich anderes Bild bietet uns diese *Sarkommetastase* dar, indem hier die *Riesenzellen* vollständig *fehlen.* Es ist dies doppelt bemerkenswert, da ja z. B. *v. Rustizky* dies nirgends bei malignen Tumoren fand und auch andere Autoren bei jeder Knochenresorption, die von bösartigen Geschwülsten und ihren Metastasen ausgeht, Osteoklasten als selbstverständlich annehmen. So war es denn auch der frappante Unterschied zwischen diesen beiden Fällen (I und II), der den eigentlichen Anstoss zu dieser Untersuchung gab, und von dem Bild 1 und 2 eine Vorstellung zu geben versuchen. Die mit dem Bleistift fixierten Stellen wurden in topographischer Beziehung möglichst ähnlich gewählt, damit der Unterschied in den Einzelheiten um so schärfer hervortrete. So haben wir es denn auch hier mit der aus kleinen Rundzellen bestehenden Tumormasse zu tun, die den angrenzenden Knochen höhlenförmig ausgefressen hat, wahrscheinlich von einem Haversschen Kanal ausgehend. Der Tumor unterscheidet sich in Bau und Zellbeschaffenheit sehr wenig von dem eben bei Fall I besprochenen, da jener eben mehr sarkomatösen Charakter trug, und wir es hier mit einer reinen Sarkommetastase zu tun haben. An der Wandung der Knochenhöhle fällt ein breiter, der Struktur nach dem Knochen verwandter Gewebstreifen auf, der sich vom normalen Knochen durch weit dunklere Färbung, wenig deutliche lamelläre Struktur und protoplasmareiche Knochenzellen unterscheidet. Es ist dies das typische Bild des *neugebildeten* Knochens, diese Diagnose wird bestätigt durch eine ganze Reihe von *Osteoblasten*, welche diese dunkle Schicht gegen den Tumor hin umsäumen und offenbar die Ursache ihres Entstehens sind. Wie nun diese Vorgänge chronologisch zu deuten sind, ob, was das Wahrscheinlichste, die Resorption das primäre und nach deren Sistieren sekundär Apposition eingetreten, oder

aber, ob diese beiden zu gleicher Zeit an verschiedenen Stellen vor sich gehen, lässt sich nachträglich nicht mehr unterscheiden, so viel aber steht fest, dass wir hier am selben Präparate *Anbau und Abbau nebeneinander* finden. Bei genauerer Betrachtung von Bild 2 mag auffallen, dass der Osteoblastensaum von seinem neugebildeten Knochen durch einen leeren, weissen Streif getrennt ist. Dieser ist jedoch durch Schrumpfung im Alkohol entstanden, ist also wohl als Retraktionslücke zu betrachten, wodurch aber die Klarheit des Bildes nicht wesentlich gestört wird. Auffallend nun ist in diesem Bilde ein Phänomen, auf das *Ziegler* bereits hingewiesen hat, dass bei *fehlenden Riesenzellen deutlich ausgebildete Howshipsche Lakunen* vorhanden sind. Eine derselben erscheint allerdings unter schwacher Vergrösserung von einer siebenkernigen Riesenzelle ausgefüllt, die hier als Osteoklast aufzufassen wäre. Unter starker Vergrösserung aber zerfällt dies Gebilde in ein dicht gedrängtes Rudel fein konturierter Rundzellen, die sich in der Höhle dem Knochen innig anschmiegen, ohne dass eine scharfe Grenze zwischen diesen und den Zellen wahrzunehmen ist. Solche und andere Stellen, an denen Tumorrundzellen und protoplasmareiche Knochenzellen nebeneinander zu stehen kommen und scheinbar ineinander übergehen, ohne dass eine scharfe Grenzlinie der Knochengrundsubstanz eine Trennung erleichtert, haben wohl seinerzeit die Ansicht von der *Metaplasie der Zellen* aufkommen lassen, die inzwischen völlig und wohl endgültig verlassen ist. So sah z. B. *Ziegler* in einer seiner früheren Arbeiten «ganze Knochenbalken durch Metaplasie ihrer Zellen in ein grosszelliges Sarkomgewebe umgewandelt». Nach unseren heutigen Anschauungen aber ist das *Verhalten des Knochens* ein durchaus *passives*, dem eines *Fremdkörpers* vergleichbar, die Resorption wird allein durch den Tumor, respektive dessen Metastasen besorgt.

Im Falle I waren es augenscheinlich die Osteoklasten, denen diese Rolle in besonderem Masse zufiel, in diesem Fall II aber kann man nicht umhin, den Rundzellen selbst Resorptionsfähigkeiten zuzuschreiben. «Eine solche Funktion ist nicht an eine gewisse, mehrkernige Zellform gebunden, sondern muss verschiedenen Formen zukommen» *(Ziegler)*.

Noch eine andere Stelle aus den Präparaten dieses Falles verdient besondere Aufmerksamkeit und eingehendere Besprechung, da uns hier ausser den beiden schon erwähnten Arten des Knochenabbaues eine *dritte* entgegentritt. Das Bild 3 zeigt uns das Innere eines Kanals, in den die Tumorrundzellen in Masse eingedrungen sind, im Querschnitt. In der Umgebung ist der Knochen von ebensolchen oder nahezu so weiten Gängen durchsetzt, so dass er den Eindruck eines erstarrten, groben Schwammes macht. Die Knochenränder sind in diesem Teile völlig glatt, insofern also liesse sich, da sowohl Osteoklasten, als auch Howshipsche Lakunen fehlen, füglich nach *Busch* die Bezeichnung «*glatte Resorption*» brauchen. Anbau von neuem Knochen, wie in Bild 2 und die dunkeln Säume vermisst man hier, der Knochen ist sehr zellreich mit deutlich sichtbaren Kernen, die lamelläre Struktur ist überall ausgesprochen. Mitten in der eingedrungenen Tumormasse sieht man grössere und kleinere Knochenstücke, die gänzlich aus dem Zusammenhange losgelöst, sich doch unzweifelhaft durch ihre Färbung, Struktur etc. als Knochen erweisen. Dabei lassen sich von fast intakten Stücken bis zu gänzlich entstellten Zerfallspartikeln alle Übergangsstufen auffinden. Da sind z. B. einige zusammenhängende Knochenlamellen, welche durch die von beiden Seiten her eindringenden Tumorzellen von ihrer Unterlage abgespalten und nachher abgedrängt wurden. Der frühere Zusammenhang ist noch zu erkennen, die dünnen Lamellen aber haben sich, des Haltes

ihrer Umgebung beraubt, geworfen und dadurch wird eine neue Schichtrichtung vorgetäuscht. Schichtung sowohl als auch Knochenzellen mit ihren Kernen sind in diesen losgelösten Stücken ganz ebenso deutlich zu erkennen, wie im normalen, zusammenhängenden Knochen, die Ränder sind scharf konturiert und glatt ohne Spuren von Arrosion. Weitere solche Knochenstücke von geringerer Grösse finden sich in ziemlicher Anzahl zwischen den Tumorzellen zerstreut, meist aber ist es ein Ding der Unmöglichkeit, die Stelle, von der sie abgesprengt wurden, die anderen Teile, mit denen sie nach der Abspaltung noch eine Zeitlang zusammenhängen u. drgl. zu bestimmen. Es sind vielmehr polymorphe Fragmente, von denen die grössern noch lamelläre Struktur und Knochenzellen zeigen ; dabei aber klaffen entweder bereits die Zwischenräume zwischen den einzelnen Lamellen als Beginn weiteren Zerfalles in der Längsrichtung oder die Kontinuität der einzelnen Lamellen ist an einer oder mehreren Stellen unterbrochen, etwa so, wie wir es an der Muskelfaser bei Myofragmentatio zu sehen gewohnt sind.

Ein drittes Stadium endlich bieten uns die meist rundlichen, wieder entsprechend kleineren Gebilde dar, die sich mehr durch ihre helle, homogene Färbung als durch irgendwelche Strukturmerkwürdigkeit aus den Metastasenzellen hervorheben und als die Produkte jener eben beschriebenen Längs- und Querspaltung der Knochenlamellen ausweisen.

Das Endergebnis endlich ist ein äusserst feinkörniger, polymorpher *Knochensand*, der in grössern und kleinern Anhäufungen sich zwischen den Tumorzellen findet und durch seine Feinheit sehr geeignet ist, von den Leukocyten gänzlich resorbiert zu werden.

Es liegt hier also ein *neuer*, und, so viel mir bekannt ist, *noch unbeobachtet gebliebener Modus von Knochenabbau* vor, der

sich von den beiden andern ganz wesentlich unterscheidet. Während wir es sowohl bei der lakunären Resorption mit ihren Osteoklasten und Howshipschen Gruben, als auch bei der sogenannten « glatten » Resorption mit der offenbar *chemischen Wirkung* von Zellen, hier den eigentlichen Tumorzellen, dort den Osteoklasten zu thun haben, so ist hier der *Vorgang* ein rein *mechanischer*. Bei genauem Zusehen lassen sich an dem sonst intakten Knochenrande Stellen auffinden, an denen die Rundzellen diesen durchbrechen und zwischen die Lamellen eindringen. Keilartig drängen sie sich vor und gleich Spähnen werden so feine Schichten abgespalten. Der weitere Zerfall aber geht dann in oben geschilderter Weise vor sich, was uns nun auch erklärt, weshalb wir es hier mit glatten Knochensäumen und fehlenden Neubildungsschichten zu thun haben. Die Knochenzellen machen denselben Rückbildungsprozess durch wie die Stützsubstanz. Während wir sie in den zusammenhängenden grössern Lamellenbündeln, die aber bereits losgesprengt sind, noch ganz wohl erhalten, mit deutlich gefärbtem Kerne finden, sind sie in den kleinern Fragmenten wohl noch erkennbar, aber von unscharfen Konturen und kernlos, aus dem Knochensand aber sind sie gänzlich geschwunden

III. Fall (Bild 4). In diesen Präparaten tritt uns wieder das Bild des *Carcinoms* entgegen und zwar in weit prägnanterer Form, als beim ersten Falle. Es zeigt der Tumor, obgleich auch hier eine Metastase vorliegt, *deutlich carcinomatösen Bau*, was sich durch die Bildung der typischen Nester und Zapfen kennzeichnet. Zwischen den protoplasmareichen, grossen, scholligen Krebszellen finden sich zahlreiche, durchgewanderte Leukocyten. Der Knochen ist in seiner ganzen Dicke von der Geschwulst durchwachsen und auf allen Seiten sind ihre Zellen tief in ihn eingedrungen. Im ganzen Umkreise der

vorn makroskopisch beschriebenen Stelle sind daher die Haversschen Kanäle sehr erweitert, teilweise ohne, meist aber mit Tumorzellen angefüllt. Die Knochenlamellen sind unregelmässig angebrochen und resorbiert, so dass ihre Kanten zerklüftet erscheinen und oft treppen- oder blitzförmige Linien zeigen. An diesen Resorptionsflächen sowohl, als auch in den dilatierten Haversschen Kanälen lagern sich stellenweise breite Säume neugebildeten Knochens an, die sich sowohl durch ihre dunkel violette (hämat. eosin) Färbung, als durch die koncentrische Schichtung von dem alten, rosa gefärbten Knochen unterscheiden. Zudem enthalten sie sehr zahlreiche Knochenzellen, mit viel Protoplasma und scharf konturierten Kernen. Das Auffallendste und für diese Besprechung Wichtigste aber ist der grosse *Reichtum an Riesenzellen.* In langen, stellenweise lückenlosen Reihen fassen sie mancherorts den Knochen perlschnurartig ein, in einigen Buchten liegen sie sogar in zwei, ja drei Lagen übereinander, die einzelnen 5—12 kernig, von wechselnder Grösse, meist mit ziemlich viel Protoplasma. Weit weniger schön als im ersten Fall sind hier die Howshipschen Gruben ausgebildet, meist sind es bloss seichte Dellen, die nur einen kleinen Teil ihres Osteoklasten zu fassen vermögen, andernorts aber fehlt jegliche Vertiefung und der Knochen scheint auf die Nachbarschaft der Riesenzelle überhaupt nicht zu reagieren.

VI. Fall. Weniger instruktiv als die bisherigen Präparate ist das hier vorliegende, da die Veränderungen noch sehr wenig weit vorgeschritten sind und die Schnitte nur gerade den Knochen enthalten, während vom angrenzenden Tumor nichts mehr erhältlich war. Insofern aber ist auch dieser Fall ganz wertvoll, als er die ersten Stadien des Arrosionsprozesses zeigt und dabei, wie im II. Fall, die *Osteoklasten* gänzlich

fehlen. An der Innenfläche des Schädels sitzen, jenen milchig getrübten Stellen entsprechend, ganz flache, kleinzellige Anhäufungen, unter welchen der Knochen oberflächlich arrodiert ist. Einige wenige seichte Gruben durchbrechen die äussersten parallelen Knochenschichten, ihr Lumen ist mit dichtgedrängten kleinen Rundzellen angefüllt, welche dem Knochen teilweise dicht anliegen. Einzelne dieser Zellen haben sich von der gemeinsamen Bucht aus eigene, kleinste Grübchen eingegraben, was dem Uferrande der Bucht ein feingezacktes Aussehen giebt. Man könnte von Howshipschen Lakunen en miniature sprechen, ihr Inhalt aber sind nicht Riesenzellen, sondern einfache Rundzellen. Es ist dies Verhalten äusserst merkwürdig, da es dem so oft beschriebenen der Osteoklasten ganz genau entspricht. Man kann hier demnach von einem *zweiten, einzelligen Typus* von *Osteoklasten* sprechen und die *Zieglersche* Behauptung, dass verschiedenen Zellformen osteoklastische Funktionen zukommen, wird dadurch glänzend gerechtfertigt. Auch *Kaufmann* vertritt diese Ansicht, indem er sagt: « Die Osteoklasten sind keine spezifischen Zellen, sondern es können die verschiedensten, dem Knochen normaler- oder pathologischerweise anliegenden Zellen — wie Mark-Bindegewebs-Granulationsgewebs-Tumorzellen — zu Osteoklasten werden ». In diesem Falle also wären es die dem Knochen pathologischerweise anliegenden Sarkommetastase-Rundzellen, die sich als Osteoklasten ihre eigenen, kleinen Gruben graben.

An dieser Stelle möchte ich, mit einer kurzen Abweichung vom Hauptthema, mir erlauben, kurz der physiologischen Knochenresorption am Schädel Erwähnung zu thun. Da nämlich *v. Rustizky* der Resorption vermittelst Osteoklasten direkt die *riesenzellenlose Usur* des Schädeldaches durch die Pacchionischen Granulationen gegenüberstellt, sah ich mich veranlasst, letztere ebenfalls zu untersuchen. Das Ergebnis aber war

vollkommen negativ, und ich möchte bestreiten, dass diese Art des Knochenabbaus streng genommen in diesen Rahmen hineingehört. Schon makroskopisch ist ja ersichtlich, dass kein adhäsiver Zusammenhang zwischen Grube und Granulum besteht. Beim Herausnehmen des Gehirnes lösen sich die einzelnen Wucherungen aus der Delle, ohne die geringste Adhärenz zu verraten, es sei denn, dass der Halsteil enger wäre als die grösste Circumferenz. Ferner pflegt die Wandung dieser kleinen Höhlen völlig glatt zu sein und der Innenseite der unveränderten Stellen des übrigen Schädeldaches genau zu entsprechen.

Wie sich nach diesem ersten Eindrucke bei Besichtigung von blossem Auge erwarten liess, waren denn auch die mikroskopischen Bilder ohne irgend welche pathologischen Abweichungen. Unverändert biegt der innere Saum des senkrecht durchschnittenen Schädeldaches in die Bucht ein, da und dort vielleicht von der kleinen Spitze einer angebrochenen Knochenlamelle unterbrochen, nähert sich, je nach der Tiefe der Grube, mehr oder weniger der Schädeloberfläche und geht dann ebenso unmerklich wieder in den innern Begrenzungssaum über. Da und dort sind kleine Gruppen von Rundzellen an den Knochen angeschmiegt, die irgend welchen pathologischen Vorgang vermuten lassen könnten. Es handelt sich aber um Knochenzellen, die durch Schwund der Grundsubstanz frei geworden, noch eine Zeitlang erhalten bleiben, oder aus Haversschen, resp. Volkmannschen Kanälen ausgetretene Leukocyten, die sich beide dem Knochen gegenüber nicht centripetal, sondern centrifugal verhalten und dem Untergange bestimmt sind. An manchen Stellen lassen sich in den Ufern der Bucht Gruben und Dellen finden, die auf den ersten Blick für Howshipsche Lakunen gehalten werden können, wenn sie solche an Grösse auch meist beträchtlich übertreffen.

Bald wird man sich aus der umgebenden, lamellären Knochenschichtung, aus dem Gefässverlauf und dem Verhalten der Nachbargebilde darüber klar, dass es präformierte Gebilde sind, die hier vorliegen, nichts anderes als angebrochene Volkmannsche oder Haverssche Kanälchen. Von einer direkten Beteiligung irgend welcher Zellart ist also nicht die Rede, somit kann es auch nicht allzusehr verwundern, dass *v. Rustizky* «niemals» Riesenzellen fand. Es beruht der Knochenschwund an solchen Stellen eben, wie dies ja schon von verschiedener Seite her betont wurde, auf einfacher Druckusur, die äusserst allmählich und auf physiologischem Wege vor sich geht, sich daher von der Resorption durch Tumoren nicht nur ganz wesentlich unterscheidet, sondern so gut wie nichts mit ihr gemeinsam hat. Die Bezeichnung « glatte Resorption », die *Busch* in anderem Sinn und dort, wie mir scheint, nicht ganz glücklich braucht, fände allerdings für diesen Typus vollste Gültigkeit.

V. Fall (Bild 5). Der Zerstörungsprozess ist an einigen Stellen dieses Präparates schon so weit vorgeschritten, dass Stellen vorhanden sind, wo der Tumor die ganze Dicke des Schädeldaches durchsetzt und dieses dergestalt resorbiert hat, dass keinerlei Knochengewebe mehr zu erkennen ist. Gegen die Peripherie hin haben wir es, wie bei den früheren Bildern, mit durch Metastasenzellen arrodiertem und zerklüftetem Knochen zu tun, der sich in Spangen, Brücken und Inseln hellrosa (Eosin) von den hämalaungefärbten Geschwulstzellen abhebt. Was dies Bild hauptsächlich von den früheren unterscheidet, ist der Cylinderzellentypus, der hier auch in der Metastase des Carcinoms sehr schön ausgesprochen bleibt. Palissadengleich stehen die langen, schmalen Cylinderzellen aufgereiht, oft wie Drüsenepithel ein Lumen umschliessend,

oft fragmentarisch bloss als gerade Reihe, flacher Bogen oder in Hufeisenform sichtbar. Bemerkenswert ist, dass diese Formen keineswegs nur da ausgeprägt sind, wo der Tumor sich freien Raum geschaffen hat und sich nach allen Seiten frei entwickeln kann, sondern bis in die engsten Höhlen, Buchten und Ritzen des Knochens hinein halten die eingedrungenen Zellen streng an dieser Anordnung fest. Anfangs kann man sich deshalb zu der Ansicht verleiten lassen, dass man es hier mit Osteoblastenreihen, wie in Bild 2, zu tun habe, oder aber mit Osteoklastensäumen, wie in Bild 1 und besonders 3. Ein Blick auf andere Stellen des Tumors und Betrachtung der einzelnen Zellen unter starker Vergrösserung erweisen diese Auffassung als irrtümlich.

Leider hat dies Präparat unter der Salpetersäure der Entkalkungsflüssigkeit gelitten, und speciell die Kernfärbung gelang nicht in der gewünschten Deutlichkeit, so dass sich gerade die Resorptionsvorgänge weniger klar nachweisen lassen. Deutlich allerdings sind in beträchtlicher Anzahl die Howshipschen Lakunen. In einigen derselben nun sieht man dunkle, polymorphe Gebilde von körneligem Inhalt, die auch in der Zeichnung möglichst getreu wiedergegeben sind, und die ich mit Bestimmtheit für *Osteoklasten* halte, wenn auch die multipeln, dunkeln Kerne und das klare Protoplasma nicht zur Geltung kommen. Form, Grösse, Lage und Färbung kennzeichnen sie zur Genüge. Daneben aber kommen jedoch auch hier wieder Stellen vor, wo man den Tumorzellen selbst resorbierende Eigenschaften zuschreiben muss.

Später wurden von diesem nämlichen Präparate Schnitte von in Celloïdin eingebetteten Stücken, die infolge von langer Entkalkung auch feiner ausgefallen waren, nachuntersucht. Der eben erwähnten mangelhaften Kernfärbung wegen wurden sie besonders sorgfältig entwässert, um die störende Säure-

wirkung so gut wie möglich zu eliminieren. Es traten denn auch die vorher nur unklaren Gebilde in den Howshipschen Lakunen deutlich als Riesenzellen hervor, im übrigen blieb das Bild dasselbe.

VI. Fall. Weniger gut als die vorigen Fälle eignet sich der vorliegende zur Klarlegung der zu untersuchenden Verhältnisse. Denn während in dem kompakten Knochen des Schädeldaches zwischen den beiden sanften, begrenzenden Bogenlinien all die pathologischen Veränderungen aufs schönste und reinlichste zu Tage treten, bieten die Knochen der Schädelbasis mit ihrem zerklüfteten, spongiösen und an normalen Höhlen und Ausbuchtungen reichen Bau ein weit weniger übersichtliches und wirreres Bild. An manchen Stellen gelingt es überhaupt nicht, zu unterscheiden, ob z. B. ein in die Tumormasse hineinragender Knochendorn als ein arrodiertes Überbleibsel einer grösseren Knochenmasse oder vielmehr einfach als Spongiosabälkchen aufzufassen sei. Zum Verständnis einer Reihe von Vorgängen tragen aber diese Bilder doch auch bei.

In mannigfachster Weise arrodiert und durchbricht die kleinzellige, sarkomähnliche Tumormasse die Knochenlamellen, drängt sich in die Havers- und Volkmannschen Kanäle, erweitert dieselben, bricht von da in einen benachbarten Kanal durch und hat den ohnehin schon dünnen und unregelmässig gebauten Knochen in ein Gewirr von Inseln und Brücken zernagt. Stellenweise hat sich auf den früher abgebauten Kanten wieder dunkel gefärbtes, zellreiches, junges Knochengewebe in einer oder mehreren Lagen aufgeschichtet, ohne dass indessen, wie es in Bild 2 besonders schön zu sehen ist, Osteoklasten zu finden wären. Bis dicht an den Knochen drängen sich die kleinen einkernigen, protoplasmaarmen Tumor-

zellen, platten sich an einigen Stellen gegen diesen zu spindeligen Formen ab oder füllen Höhlen und Buchten in ihrer ursprünglichen, runden Gestalt. Weder von Riesenzellen, noch von eigentlichen Howshipschen Lakunen konnte ich das geringste entdecken. Auch Loslösung ganzer Lamellenbündel, wie sie in Fall II gefunden und als «Abspaltung» besprochen wurden, konnten hier keine nachgewiesen werden.

Nun schreibt aber Dr. Grünfeld in seiner Arbeit über diesen Fall: «Der umgebende Knochen erscheint von dem Tumor in Form der lakunären Erosion alterniert, und fast auf jedem Schnitte kann man in den Howshipschen Lakunen Riesenzellen (Osteoklasten) neben den vordringenden Tumorzellen nachweisen.» Wie schon zu Anfang bemerkt wurde, konnte ich nur das Material untersuchen, das nach der Arbeit Dr. Grünfelds noch übrig geblieben war, und jene Stellen, in denen er Riesenzellen fand, waren mir wohl nicht mehr zugänglich.

Das hier zuzammengestellte Material ist viel zu spärlich, als dass ich, darauf gestützt, mit allgemein gültigen Sätzen und bestimmten Regeln hervortreten könnte, es muss vielmehr durch die Erfahrung und an Hand eines sehr reichlichen Stoffes das geprüft und nachgewiesen werden, was hier bloss mit etwelcher Wahrscheinlichkeit und mehr hypothetisch aufgestellt werden kann. Ausserdem halte ich es nicht für zwecklos, dass so scharf differencierte Fälle in ihrem merkwürdigen Verhalten genau geschildert und abgebildet werden, selbst wenn sich kein bestimmter Schluss daraus ziehen liesse, um doch anderer Blicke auf solche Fragen hinzulenken und dadurch indirekt deren Lösung befördern zu helfen.

Es sind aber doch gewisse Punkte, die beim Durchgehen obiger fünf, resp. sechs Fälle, auffallen und die ich hier ge-

sondert hervorheben will. Es waren die beiden ersten Fälle, die durch ihr auffallend verschiedenes Verhalten den Anstoss zu dieser Arbeit gaben, und diese beiden Typen sind es auch, welche in den übrigen Fällen deutlich erkennbar wiederkehren. Fall I und Bild 1 sind vor allem gekennzeichnet durch das *Vorhandensein von Osteoklasten*, während solche in Fall II und Bild 2 *fehlen*. Wie I verhalten sich Fall III und V, wie II Fall IV und eventuell VI. Nun ist es wichtig, dass die Präparate, welche *Riesenzellen* enthalten, von *Carcinommetastasen* herstammen, während die übrigen von *Sarkommetasten* genommen sind. Bloss Fall VI macht eine scheinbare Ausnahme, indem frühere Untersuchungen dort Riesenzellen feststellten. Wenn nun auch Dr. Grünfeld in seinen Untersuchungen glücklicher war als ich und in der That zweifellose Osteoklasten sah, so wäre dies doch noch kein Beweis gegen obige Gegenüberstellung, da er selbst jenen Tumor nicht als Sarkommetastase, sondern als primäres «Endotheliom der Dura» bezeichnet.

Wenn also irgend eine bestimmte *Einteilung* der Formen von Knochenresorption gegeben werden soll, so halte ich diejenige von *Busch*, der *a) lakunäre*, *b) glatte Resorption* unterscheidet, für wenig glücklich. Denn streng genommen *glatt* sind die Resorptionsflächen doch sehr selten, eigentlich bloss, wie Bild 3 zeigt, bei *lamellärer* Abspaltung. Überdies aber sahen wir Howshipsche Lakunen auch ohne Riesenzellen aufs schönste ausgebildet und es müssten demnach folgerichtig Fälle mit und ohne Osteoklasten als lakunenbildend unter *a)* gerechnet werden.

Viel zweckmässiger scheint mir, an den beiden grossen Klassen, die damals *v. Rustizky* aufstellte:

I. *Riesenzellen*

II. *Fehlen der* » »

festzuhalten, aber unter diesen beiden Gruppen ganz andere Vorgänge zusammenzufassen, als er es gethan hat. Wir haben gesehen, dass *nicht alle malignen Tumoren unter I figurieren dürfen*, da bloss in der Hälfte der Fälle mit Sicherheit Riesenzellen gefunden wurden, während umgekehrt bei zwei Fällen von Metastasen unzweifelhaft bösartiger Geschwülste die Osteoklasten sicher fehlen. Ich möchte vielmehr vorschlagen, sich nun speciell auf *maligne* Tumoren (mit Weglassung der Pacchionischen Gruben und der Knochenusuren durch Aneurismen als heterogener Vorgänge) zu beschränken und weiter zu forschen, ob sich unter

I. *Knochenresorption durch Carcinommetastasen*
II. » » » *Sarkom* »

zusammenfassen lassen.

Als *III. Form*, oder vielleicht besser als *II. b*, um dadurch eine Nebenerscheinung oder Unterform zu kennzeichnen, könnten dann diejenigen Präparate angereiht werden, in denen sich jene

lamelläre Abspaltung

findet.

Zum Schlusse erfülle ich noch mit Freuden die angenehme Pflicht, meinem sehr verehrten Lehrer, Herrn **Prof. Ernst,** für die Anregung zu dieser Arbeit sowohl, als auch für die Überlassung des Materials und die freundliche Anleitung während der Untersuchungen meinen aufrichtigsten Dank auszusprechen.

Litteratur.

Apolant. Über die Resorption und die Apposition von Knochengewebe bei der Entwicklung bösartiger Knochentumoren. Virchows Archiv, Band 131, Pag. 40.

Busch. Die Knochenbildung und Resorption beim wachsenden und entzündeten Knochen. v. Langenbecks Archiv für klinische Chirurgie. Band XXI, Pag. 1.

Ernst. Ein verhornender Plattenepithelkrebs des Bronchus. Metaplasie oder Aberration? Zieglers Beiträge. Band XX, Pag. 157.

Grünfeld. Zur Duplicität maligner protopathischer Tumoren. Erscheint in der Münchner medizin. Wochenschrift.

Kaufmann. Lehrbuch der speziellen, pathologischen Anatomie. II. Auflage 1901.

Kölliker. Die normale Resorption des Knochengewebes. Leipzig 1873.

Derselbe. Knochenresorption und interstitielles Knochenwachstum. Verhandlungen der phys.-med. Gesellschaft zu Würzburg. Band V.

Lieberkühn und **Bermann.** Über Resorption der Knochensubstanz. Frankfurt a. M. 1877.

Löwe. Kleinere histologische Mitteilungen. Über die Umwandlungen der Osteoblasten im Knochenmark nebst Bemerkungen über Knochenwachstum. Archiv für mikroskopische Anatomie. Band XVI, Pag. 618.

Meyer. Bemerkungen über die verschiedenen Riesenzellenarten. Zieglers Beiträge.

Pommer. Über die Osteoklastentheorie. Virchows Archiv. Band 92, Pag. 296.

Ribbert. Über senile Osteomalacie und Knochenresorption im allgemeinen. Virchows Archiv. Band 80, Pag. 436.

v. Rustizky. Untersuchungen über Knochenresorption und Riesenzellen. Virchows Archiv. Band 59. Pag. 202.

Schmied. Allgemeine Pathologie und pathologische Anatomie der Knochen Lubarsch-Ostertag. Ergebnisse der allgemeinen Pathologie. Band 1897.

Strelzoff. Zur Lehre von der Knochenentwicklung. Centralblatt für die medic. Wissenschaften. Nr. 18, 1873.

Wegner. Myeloplaxen und Knochenresorption. Virchows Archiv. Band 56, Pag. 523.

Derselbe. Normale und pathologische Resorption der Röhrenknochen. Virchow Archiv. Band 61, Pag. 40.

Ziegler. Proliferation, Metaplasie und Resorption des Knochengewebes. Virchows Archiv, Band 73, Pag. 353.

Derselbe. Lehrbuch der allgemeinen und speziellen pathologischen Anatomie 1901.

Bild 1.

Seibert. Objektiv III, Okular I.

Im linken, untern Quadranten und in der Höhle inmitten des Bildes sieht man die kleinen *Tumorzellen*, zwischen welchen grössere und kleinere *Gefässe* auffallen. Der umgebende Knochen zeigt lamelläre Struktur, Knochenkörperchen von wechselnder Grösse, sehr unregelmässig zernagt und zerklüftete Ränder, an denen stellenweise dunkle Säume bemerkbar sind. In grosser Anzahl liegen dem Knochensaum *Osteoklasten* an, polymorph, vielzellig, mehr oder weniger deutlich in *Howship'schen* Lakunen.

A = Osteoklasten.
B = Tumorzellen.
C = Dunkle Knochenränder.
D = Knochenkörperchen.
E = Normaler Knochen.
F = Quergetroffene Gefässe.

Bild 2.

Seibert. Objektiv III, Okular I, halbausgezogener Tubus.

Im untern Drittel drängen sich die kleinen, einkernigen *Sarkomrundzellen*, stellenweise dem Knochen dicht anliegend. Die Wandung der in der Mitte liegenden Höhle ist von einer stellenweise sehr breiten Schicht *neuen Knochengewebes* ausgekleidet, der sich ein dichter Kranz von *Osteoblasten* anlagert. Die Knochenkörperchen sind im neugebildeten Gewebe wesentlich grösser und protoplasmareicher wie im alten. Die *Howship'schen Lakunen* sind an einigen Orten *deutlich, Riesenzellen fehlen.*

A = Osteoblasten.
B = Protoplasmareiche Knochenzellen des neugebildeten Knochens.
C = Sarkomrundzellen.
D = Neugebildeter Knochensaum.
E = schmale, dunkle Knochenränder.

Bild 3.

Seibert. Objektiv III, Okular 0.

Die *Wandungen* der hier dargestellten Höhle sind *auffallend glatt* und nicht zerklüftet, wie bei 1 und 2. Die Tumormasse ist dieselbe wie bei 2, aber unter schwächerer Vergrösserung. Im Innern derselben sind alle Stadien

der *lamellären Abspaltung,* wie sie vorn geschildert wurden, deutlich zu verfolgen.

A = Einige zusammenhängende, wenig veränderte Knochenlamellen.
B = Einzelne derselben losgelöst und stark verzogen.
C = Zerbröckelte und rissig gewordene Knochenfragmente ohne erkennbare Struktur.
D = Knochensand.
E = Sarkomrundzellen.
F = Normaler Knochen.
G = Glatte Resorptionssäume.

Bild 4.

Seibert. Objektiv III, Okular II.

Zwischen diesem und dem ersten Bilde besteht grosse Ähnlichkeit, obgleich sie von zwei verschiedenen Fällen stammen. Der Tumor trägt hier aber deutlichen *carcinomatösen Typus,* zudem sehen wir an drei Stellen *neugebildeten Knochen. Osteoklasten* und *Howship'sche Lakunen* sind aufs schönste ausgebildet, im Tumor verschiedene Gefässe zu erkennen.

A = Osteoklasten.
B = Carcinomzellen.
C = Neu angebauter Knochen.
D = Normaler, alter Knochen.

Bild 5.

Seibert. Objektiv III, Okular 0.

In diesem Bilde ist vor allem der *Cylinderkrebs-Typus* bis in die kleinsten Nester hinein sehr klar ausgesprochen, die *Riesenzellen* sind, wie bereits bemerkt, wenig deutlich. Instruktiver als die früheren Figuren ist diese hier für das Verständnis des Vordringens des Tumors im Knochen.

A = Osteoklasten.
B = Nester von Carcinom-Cylinderzellen.
C = Normaler Knochen.
D = Howship'sche Lakunen.

Bil

Objekti

Okular

Bil

Objek

Okula

halb aus

Tu

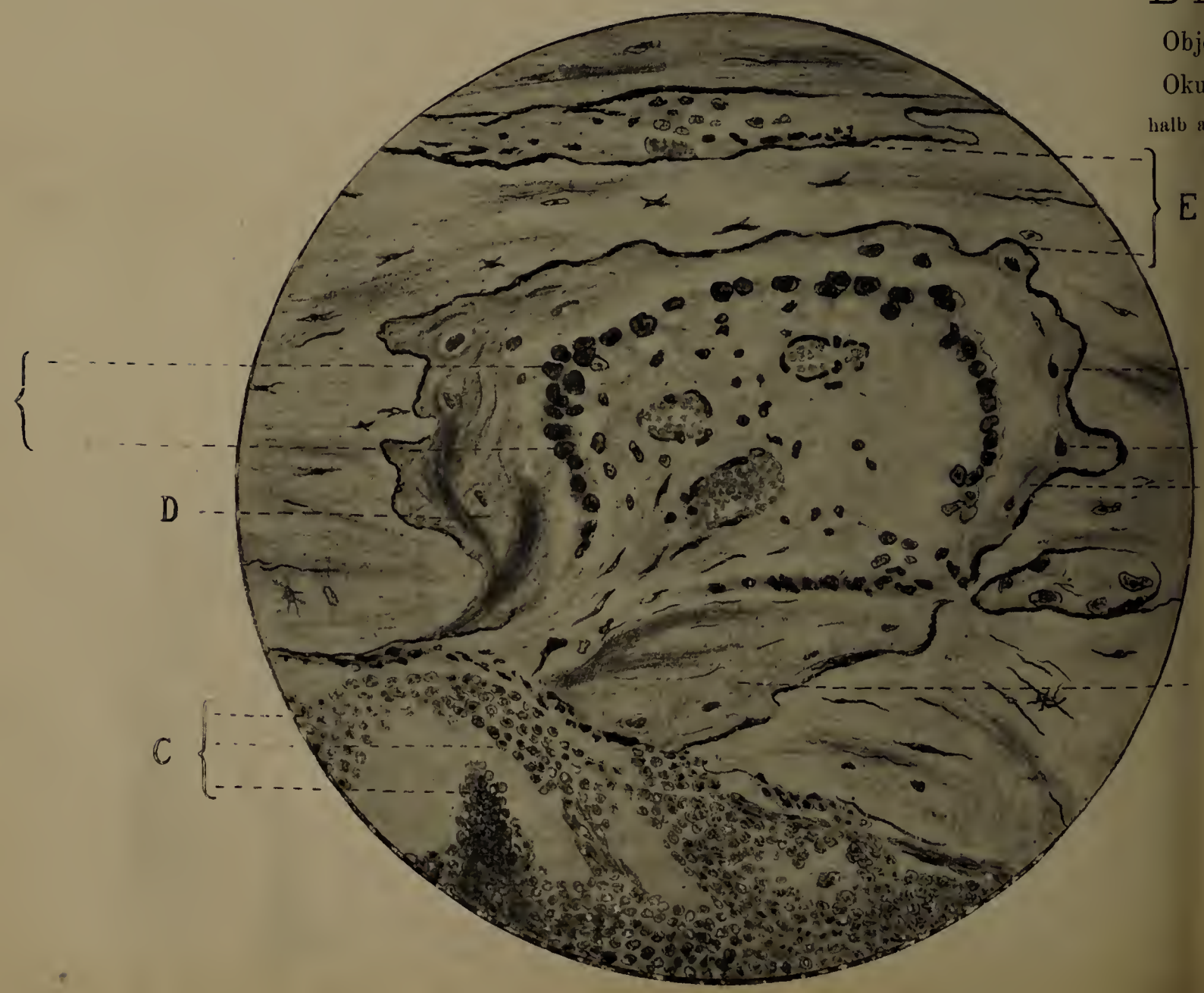

Bild 3

Objektiv III

Okular 0

Bild 4

Objektiv III

Okular II

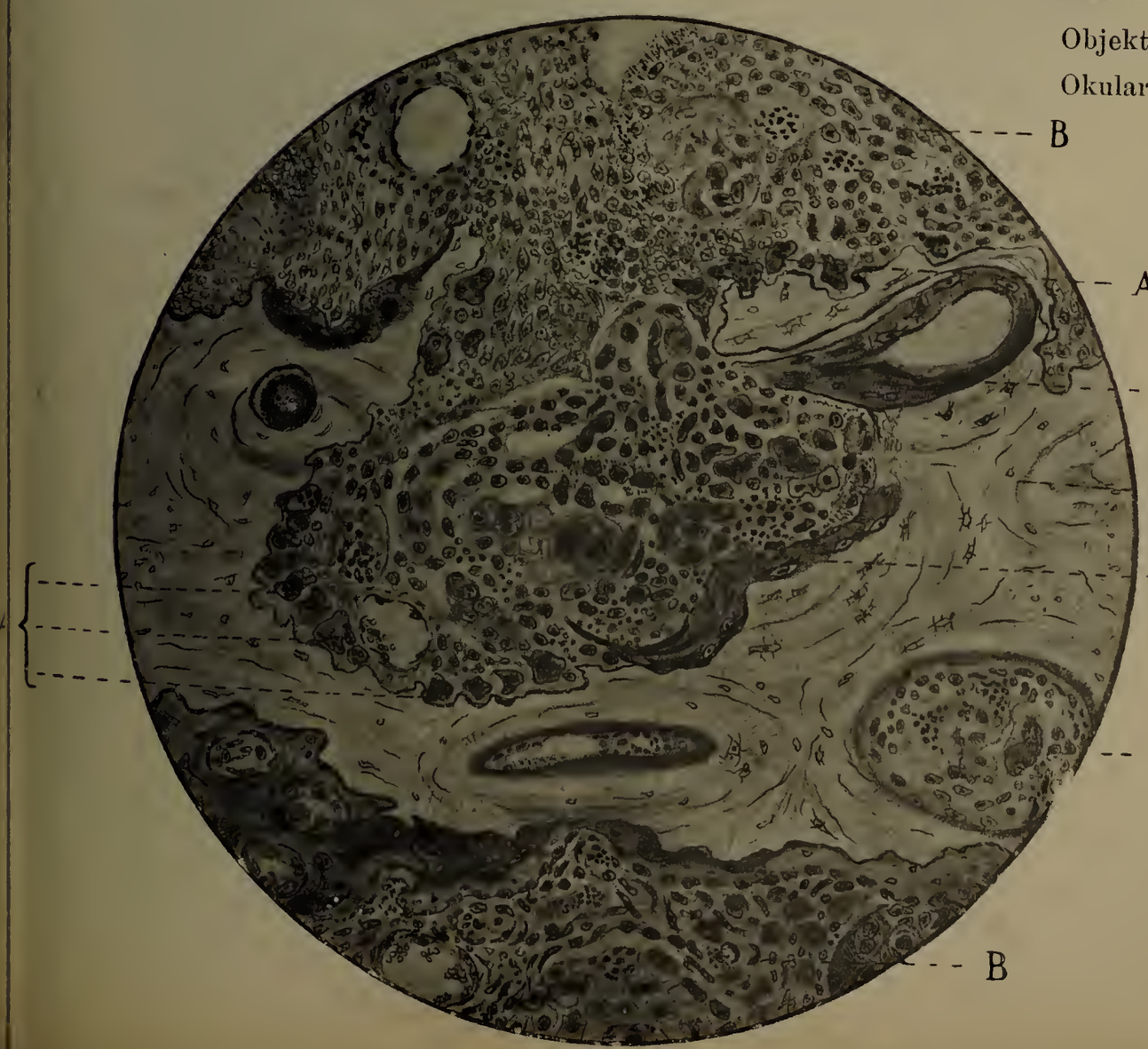

Bild 5

Objektiv III

Okular 0